



Especialidades com pré-requisito em
CLÍNICA MÉDICA



O conteúdo desta prova é de propriedade da Fundação São Paulo. É expressamente proibida a sua reprodução, utilização em outros concursos, bem como o uso em sala de aula ou qualquer outro tipo, na totalidade ou em parte, sem a prévia autorização por escrito, estando o infrator sujeito à responsabilidade civil e penal.

Instruções

- A duração da prova é de 3 horas, devendo o candidato permanecer na sala por, no mínimo, 1 hora e meia.
- A prova contém 35 questões objetivas, cada uma com quatro respostas, das quais apenas uma é correta, e 5 questões dissertativas, que devem ser respondidas neste caderno, sobre temas da área de pré-requisito.
- Assinale na folha ótica de respostas a alternativa que julgar correta, preenchendo com caneta esferográfica (azul ou preta), com traço forte, dentro do espaço. Evite amassar e rasurar.
- Não serão computadas as questões que contenham mais de uma resposta assinalada na folha ótica. Também não serão computadas aquelas respostas com emenda ou rasura, ainda que legíveis, assinaladas com traço fraco ou em branco.
- Desligue o celular, similares e quaisquer outros equipamentos eletrônicos e coloque-os no envelope designado para este fim.
- Não é permitido o uso de relógio, seja digital, seja analógico, com calculadoras ou outros recursos. Coloque-o no envelope também.
- Será excluído da seleção o candidato que lançar mão de meios ilícitos para a execução da prova.
- Ao término da prova, o candidato deverá devolver ao fiscal o caderno de questões e a folha ótica de respostas.

Boa prova!

ESPECIALIDADES COM PRÉ-REQUISITO EM CLÍNICA MÉDICA:

- 301 – Oncologia Clínica
- 303 – Endocrinologia e Metabologia
- 304 – Nefrologia
- 305 – Pneumologia
- 306 – Reumatologia
- 307 – Hematologia e Hemoterapia

• Questão 01 •

Mulher de 25 anos, há 6 meses iniciou quadro de aumento do volume do pescoço, associado à perda de peso não intencional, tremores, palpitações, intolerância ao calor, exoftalmia e insônia. TSH: <0,001 mU/L (VR: 0,4 a 5,8); T4 livre: 3,5 ng/dL (VR: 0,7-1,8); TRAb: 6,8 U/L (VR: < 1,5). **Sobre o tratamento da Doença de Graves nesta paciente, podemos afirmar que**

- a) as drogas anti-tireoidianas, como o Tiamazol e Propiltiouracil, irão promover o controle da doença e sua remissão definitiva;
- b) os betabloqueadores podem ser associados às tionamidas e vão ajudar a aliviar as manifestações simpaticomiméticas do quadro de tireotoxicose;
- c) o tratamento cirúrgico (tireoidectomia subtotal) deve ser recomendado assim que houver o controle medicamentoso do hipertireoidismo;
- d) o iodo radioativo não deve ser usado após a terapia com drogas anti-tireoidianas, sob risco de piora da exoftalmopatia de Graves.

• Questão 02 •

Mulher de 64 anos, com diagnóstico de *diabetes mellitus* tipo 2 (DM2) há 15 anos. Tem hipertensão arterial há 20 anos. Peso 85kg, IMC: 31,6 kg/m², PA: 142x98 mmHg. Sem emagrecimento recente. Não aderente à dieta. Comparece à UBS em consulta de rotina, trazendo, dentre outros exames, glicemia de jejum 235 mg/dL, hemoglobina glicada 8,4% e creatinina 1,5 mg/dL (CKD-EPI 38,1 mL/min/1.73m²). Em uso de Losartana 50mg 2x ao dia, Metformina XR 2gr/dia, Gliclazida MR 60 mg/dia. O médico assistente altera o tratamento da hipertensão e orienta quanto às mudanças de hábitos de vida. **Em relação ao diabetes, recomenda-se**

- a) reduzir a Gliclazida MR para 30 mg/dia e suspender a Metformina XR;
- b) suspender a Gliclazida MR e reduzir a Metformina XR para 1 gr/dia;
- c) manter a Gliclazida MR 60 mg/dia e reduzir a metformina para 1 gr/dia;
- d) suspender a medicação oral para o diabetes e iniciar Insulina NPH.

• Questão 03 •

Homem de 57 anos, com diagnóstico recente de adenoma hipofisário clinicamente não funcionante, iniciou há algumas horas quadro de cefaleia súbita, de forte intensidade, sem melhora com analgésicos comuns. Deu entrada na emergência queixando-se de náuseas e mal-estar generalizado, visão dupla e embaçamento visual. Ao exame físico, encontrava-se sonolento, taquicárdico e com hipotensão arterial. É feita a hipótese diagnóstica de apoplexia hipofisária. **Qual das condutas abaixo melhor expressa o manejo deste indivíduo?**

- a) Acionar a equipe da neurocirurgia para cirurgia de descompressão imediata, pois há comprometimento das vias ópticas e rebaixamento do nível de consciência;
- b) Coletar sangue para posterior dosagens hormonais e repor glicocorticoide por via intravenosa, além de levotiroxina por via oral, pois o paciente se encontra em franca crise de panhipotuitarismo;
- c) Iniciar imediatamente glicocorticoide intravenoso, pois é uma situação de risco de morte. Instituir medidas de suporte, solicitar uma ressonância magnética (RM) de hipófise e indicar cirurgia descompressiva. A coleta de sangue para as dosagens hormonais deve ser realizada assim que houver a estabilização do quadro;
- d) Coletar sangue para posterior dosagens hormonais e, em seguida, iniciar a administração de glicocorticoide intravenoso e demais medidas de suporte, além de solicitar uma RM de hipófise para confirmar o diagnóstico. O tratamento conservador é uma possibilidade, se o paciente tiver uma evolução favorável quanto ao nível de consciência e alterações visuais.

• Questão 04 •

O tabagismo é reconhecido como uma doença crônica causada pela dependência da nicotina presente nos produtos à base de tabaco, estando, por isso, inserido na Classificação Internacional de Doenças (CID10) da Organização Mundial da Saúde (OMS). **Assinale a alternativa CORRETA em relação ao tabagismo e às doenças associadas ao seu consumo.**

- a) A exposição passiva à fumaça do tabaco não está relacionada ao desenvolvimento de doenças respiratórias;
- b) As neoplasias de fígado, pâncreas e bexiga não estão relacionadas ao consumo de tabaco;
- c) As neoplasias de traqueia, brônquios e pulmões são a principal causa de morte por câncer no mundo;
- d) A DPOC (Doença Pulmonar Obstrutiva Crônica) atualmente é a sexta causa de óbito no mundo.

• Questão 05 •

A Doença Pulmonar Obstrutiva Crônica (DPOC) é importante causa de morbidade e mortalidade no mundo. **Assinale a alternativa CORRETA para diagnóstico da DPOC:**

- a) A espirometria não é necessária para confirmação diagnóstica em pacientes muito sintomáticos e com exposição acima de 30 maços/ano de consumo de tabaco;
- b) O diagnóstico da DPOC é confirmado pela clínica de dispneia, tosse e expectoração que ocorre periodicamente em indivíduos com mais de 40 anos de idade;
- c) O baixo peso ao nascimento e ocorrência de infecções pulmonares de repetição na infância não devem ser considerados como fatores de risco;
- d) Na presença de suspeita clínica de DPOC a espirometria mostrando a correlação VEF1/CVF pós-BD menor que 0,70 confirma o diagnóstico da doença.

• Questão 06 •

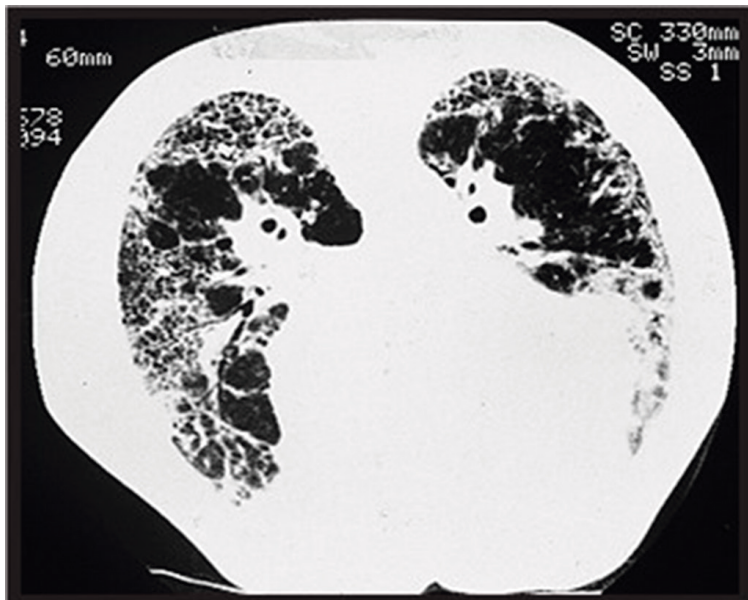A asma é uma doença heterogênea com diferentes formas de apresentação clínica e diferentes células e mediadores inflamatórios, envolvidos em seu desencadeamento. A prevalência ao redor do mundo varia de 1 a 18%, sendo importante causa de procura por tratamentos nas emergências. **Assinale a alternativa CORRETA na abordagem terapêutica da asma:**

- a) O tratamento de doenças associadas à asma não tem impacto no controle da doença;
- b) Na etapa 1 e 2 da GINA, a associação de Corticoide Inalatório em baixa dose, associado à Beta 2 agonista de longa duração, é indicado para terapêutica de manutenção e resgate;
- c) O uso incorreto dos dispositivos inalatórios e a exposição a alérgenos e poluentes não são relevantes no impacto do controle da asma;
- d) A medicação preferencial no tratamento de manutenção e alívio na etapa 1 da GINA são os beta2 agonistas de curta duração isolados.

• Questão 07 •

Considere uma paciente de 40 anos de idade, com queixa de dispneia e tosse seca há 4 meses, com piora clínica há 2 semanas. Associadas a esses sintomas, relata dores nas articulações proximais das mãos, com dificuldade a mobilização das mãos e punhos e fenômeno de Raynaud há 2 anos e está em tratamento com reumatologista. Relata carga tabagística de 20 maços/ano.

A Tomografia do Tórax mostra:



Tomografia do Tórax mostra faveolamento bilateral e bronquiectasias de tração nas bases pulmonares.

Qual seria a alteração esperada na espirometria desta paciente?

- a) Distúrbio Ventilatório Inespecífico;
- b) Distúrbio Ventilatório Obstrutivo Acentuado sem resposta broncodilatadora;
- c) Distúrbio Ventilatório Obstrutivo Acentuado com resposta broncodilatadora;
- d) Distúrbio Ventilatório Restritivo Acentuado.

• Questão 08 •

Homem de 64 anos vem ao ambulatório de cardiologia para primeira consulta. Relata que há três meses vem apresentando dispneia progressiva aos esforços. Tinha o hábito de caminhar no parque, 6 km diários e, atualmente, mal consegue subir alguns degraus de escada na sua residência. Em algumas situações, apresenta dor torácica associada. Na semana passada, ao tentar ajudar os amigos a empurrar um carro, apresentou um episódio de síncope. Está normotenso e a ausculta cardíaca evidenciou um sopro sistólico em “crescendo-decrescendo” no segundo espaço intercostal, na borda esternal direita.

Diante desses achados de história e exame físico, qual seria sua primeira hipótese diagnóstica?

- a) Comunicação Interatrial;
- b) Estenose Aórtica;
- c) Insuficiência Mitral;
- d) Insuficiência Tricúspide.

• Questão 09 •

Homem de idade aparente de 50 anos deu entrada na sala de emergência, carregado pelos seguranças do hospital, após desmaio na recepção do local. Está irresponsivo e sem pulso. Você coloca as pás do desfibrilador no tórax do paciente e identifica uma taquicardia ventricular monomórfica. **Qual deve ser a estratégia terapêutica prioritária nesse momento?**

- a) Adenosina, 6mg EV, em *bolus* rápido, seguida de um “flash” de 20 ml de Soro Fisiológico;
- b) Amiodarona, 300mg EV, seguida de um “flash” de 20 ml de Soro Fisiológico;
- c) Desfibrilação com 200J (desfibrilador bifásico);
- d) Cardioversão Sincronizada com 100 joules (desfibrilador bifásico).

• Questão 10 •

Mulher de 76 anos, diabética e hipertensa, dá entrada na sala de emergência de uma Unidade de Pronto Atendimento (UPA) com queixa de episódios de dor torácica há dois dias. O primeiro episódio ocorreu quando tentou subir as escadas da casa onde mora, porém no decorrer do dia, as dores se tornaram mais frequentes, chegando a surgir de forma espontânea. Hoje pela manhã, teve um quadro mais intenso e acompanhado de tontura e dispneia. A aferição dos sinais vitais mostra: PA:90x70, Fc:116, Fr:20, Oximetria:88, Glicemia Capilar: 134.

Apresenta estertores em bases de ambos os pulmões. Está rítmica e sem sopros. Os pulsos estão presentes e simétricos em membros superiores e inferiores. O Eletrocardiograma mostra Infradesnivelamento do Segmento ST de 2mm nas derivações DII, DIII e AVF. **Qual deve ser a conduta médica?**

- a) Iniciar tratamento para Síndrome Coronariana Aguda Sem Supra do Segmento ST e aguardar o resultado da dosagem dos Marcadores de Necrose Miocárdica;
- b) Fazer Alteplase (r-TPA) e encaminhar para um serviço de referência em dor torácica;
- c) Encaminhar para internação na UTI mais próxima;
- d) Encaminhar para o serviço de referência para realização de Cineangiogramia de Urgência.

• Questão 11 •

Dr. Mendonça, médico cirurgião plástico famoso, iniciando suas atividades em outro município, decide colocar um anúncio no jornal local da cidade sobre sua clínica, recém-construída. Ele publicou, COM AUTORIZAÇÃO EXPRESSA da paciente, uma foto de antes e depois de uma rinoplastia realizada há um mês, acompanhada de uma orientação educativa sobre as principais indicações e benefícios do procedimento e, ao final, colocou seu número de CRM (Conselho Regional de Medicina) e do RQE (Registro de Qualificação de Especialista).

RINOPLASTIA

Antes e depois para se inspirar



Disponível em: <https://www.plasticadosonho.com.br/blog/rosto/rinoplastia-antes-e-depois/>. Acesso: em 01 out 2022.

Considerando a situação exposta, Dr. Mendonça

- a) incorreu em infração ética por ter utilizado a foto da paciente antes e depois, mesmo autorizada;
- b) não incorreu em infração ética porque se trata de uma propaganda educativa e, desta forma, é permitida pelo CRM;
- c) incorreu em infração ética porque o consentimento deveria ter sido dado por um Comitê de Ética em Pesquisa;
- d) não incorreu em infração ética, porque tomou o cuidado de colocar sua inscrição no CRM, bem como seu número de RQE.

• Questão 12 •

Dr. Francisco entra no plantão da Unidade de Terapia Intensiva e verifica que Dona Isabel, 42 anos, com diagnóstico de acidente vascular hemorrágico, está em coma não perceptivo, sob ventilação mecânica e sem reflexos. Iniciou o protocolo de diagnóstico de morte encefálica. **Compete ao Dr. Francisco**

- notificar a família de que o paciente está provavelmente em morte encefálica, tirar suas dúvidas e acionar a Comissão Intra-hospitalar para abordar sobre doação dos órgãos;
- avisar a família que, como Dona Isabel tem um testamento vital expressando sua vontade de doação, a autorização da família não é necessária para retirada de órgãos;
- entrar em contato com o médico responsável pela equipe de transplantes, notificar sobre a abertura de protocolo de morte encefálica para que converse com a família sobre doação de órgãos;
- registrar na declaração de óbito a data e hora da determinação de morte encefálica, uma vez confirmada, ao final do protocolo, e não a retirada dos órgãos, se consentida.

• Questão 13 •

Homem de 77 anos apresenta-se com queixas de cansaço e aumento do volume abdominal há 6 meses, além de emagrecimento de 9 kg nesse período. Hemograma com Hemoglobina = 8,9 g/dl, Leucócitos = 16.300/mm³ com neutrofilia e desvio à esquerda até mielócitos e Plaquetas = 530.000/mm³. É descrita a presença de eritroblastos e dacriócitos no sangue.

Qual o provável diagnóstico e qual o exame confirmatório?

- Mielofibrose Primária e Biópsia de Medula Óssea;
- Leucemia de Células Pilosas e Cariótipo;
- Leucemia Mielóide Crônica e Mielograma;
- Trombocitemia Essencial e Agregação Plaquetária.

• Questão 14 •

Paciente de 43 anos chega ao Pronto Atendimento com queixas de cansaço e palidez há 7 dias e há 2 dias epistaxe e petéquias em membros inferiores. Hemograma mostra Hb = 9,1g/dl, Leucócitos = 2.600/mm³ e Plaquetas = 32.000/mm³. Mielograma mostra medula óssea hiperclular e cariótipo apresenta translocação t(15;17). Tempo de Protrombina com INR de 1,8 e Fibrinogênio baixo. **Qual o provável diagnóstico e tratamento?**

- Aplasia de Medula Óssea e Transplante de Células Tronco Hematopoiéticas;
- Leucemia Prómioelocítica Aguda e ácido Transretinóico;
- Leucemia Linfoblástica Aguda e Quimioterapia;
- Leucemia Mielóide Crônica e Inibidor da Tirosino Quinase

• Questão 15 •

Paciente de 40 anos relata, há 1 semana, perda de força progressiva e simétrica em membros inferiores. Ao exame físico, apresentou hiporreflexia em membros inferiores. Relata quadro diarreico 7 dias antes do início dos sintomas. Considerando a principal hipótese diagnóstica, qual seria o achado esperado no exame de líquido deste paciente?

- a) Bandas oligoclonais;
- b) Dissociação proteíno-citológica;
- c) Anticorpos anti-aquaporina 4 IgG;
- d) Lactato aumentado.

• Questão 16 •

Paciente de 45 anos, sexo masculino, apresenta há 3 horas quadro de afasia e de paresia em dimídio direito com predomínio em hemiface direita e em membro superior direito. Considerando o histórico patológico e a clínica do paciente, em quais das situações abaixo poderia ser considerada trombólise?

- a) Paciente refere tratamento endovascular de aneurisma roto de artéria comunicante anterior há 4 meses;
- b) Paciente refere também dor aguda retroesternal de forte intensidade com irradiação para as costas;
- c) Paciente em internação hospitalar há 12 dias e em uso de heparina de baixo peso molecular em dose profilática para prevenção de tromboembolismo venoso;
- d) TC de crânio evidencia extensa região de marcada hipodensidade em território de artéria cerebral média, compatível com acidente vascular encefálico isquêmico.

• Questão 17 •

Na patologia do Lúpus Eritematoso Sistêmico, vem sendo descrito um mecanismo de morte celular que consiste na formação de uma rede extracelular composta de DNA ligado a proteínas. Como se chama esse processo celular e qual célula do sistema imune está mais comumente envolvida?

- a) apoptose – linfócito T;
- b) necrose – linfócito B;
- c) netose – neutrófilo;
- d) apoptose – neutrófilos.

• Questão 18 •

Na avaliação de rotina de uma paciente de 68 anos, do sexo feminino sem fraturas de fragilidade prévias, você identifica o seguinte padrão densitométrico.

	BMD	T-Score
L1- L4	0,654	-3,2
Colo	0,788	-2,2
Total	0,792	-2,4

Baseado nesse exame, como você definiria o diagnóstico e a estratificação do risco para fraturas?

- a) Osteoporose, muito alto risco de fratura;
- b) Osteoporose, alto risco de fratura;
- c) Osteopenia, baixo risco de fratura;
- d) Osteoporose, baixo risco de fratura.

• Questão 19 •

Na artrite reativa é descrita uma tríade de sinais, muito característica dessa doença e que consiste em:

- a) mucosite, faringite, artrite;
- b) uretrite, conjuntivite e artrite;
- c) artrite, mucosite e eritema nodoso;
- d) uveíte, artrite e rash cutâneo.

• Questão 20 •

Homem, 72 anos, com antecedente de doença pulmonar obstrutiva crônica dependente de oxigenoterapia, com dispneia em repouso entre exacerbações, está internado em enfermaria para cuidados de fim de vida. À visita médica, apresenta-se sonolento, em franco desconforto respiratório. Exame físico = FR 32 ipm, SO_2 90%, retração de fúrcula e musculatura intercostal, MV+ bilateralmente com sibilos difusos, em uso de cateter nasal de oxigênio a 3 litros/min. Sobre o manejo da dispneia neste cenário, assinale a alternativa CORRETA:

- a) Não introduzir quaisquer medicações, visto que a dispneia é esperada no fim de vida;
- b) Introduzir morfina em doses altas (100 mg IV/dia) para controle de dispneia;
- c) Introduzir broncodilatadores e morfina em doses baixas (10-20 mg IV/dia);
- d) Introduzir broncodilatadores e morfina em doses altas (100 mg IV/dia).

• Questão 21 •

Mulher, 88 anos, em seguimento ambulatorial por demência de Alzheimer, comparece à consulta acompanhada da filha, que relata que a paciente permanece a maior parte do dia sentada ou deitada, comunicando-se com poucas palavras, incontinente (urinária e fecal) e dependente para todas as atividades de vida diária. Essas alterações se instauraram progressivamente no decorrer dos últimos meses. Paciente é incapaz de realizar o mini exame de estado mental. Utiliza donepezila 10 mg/dia e memantina 20 mg/dia há um ano. Em relação ao manejo dessas medicações, assinale a alternativa CORRETA:

- a) Manter tanto a donepezila quanto a memantina;
- b) Suspender a donepezila e manter a memantina;
- c) Suspender a memantina e manter a donepezila;
- d) Suspender tanto a donepezila quanto a memantina.

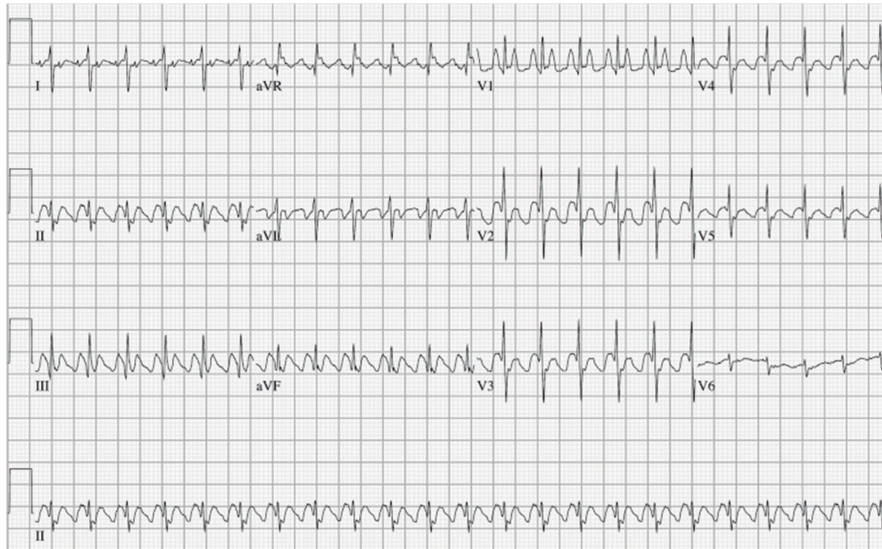
• Questão 22 •

Emília estava em tratamento quimioterápico e recebeu as infusões, contínuas, durante 7 dias através de um cateter venoso central implantado em veia jugular interna direita. No período de neutropenia pós-quimioterapia, começou a apresentar febre 39° C sem foco aparente, mas com alteração na ausculta cardíaca, com um sopro sistólico de grau III/VI. Foram solicitadas culturas e um ecocardiograma. Qual a valva cardíaca e qual agente microbiano podem estar envolvidos no quadro atual dessa paciente?

- a) Valva tricúspide e *Streptococcus viridans*;
- b) Valva tricúspide e *Staphylococcus aureus*;
- c) Valva mitral e *Staphylococcus aureus*;
- d) Valva aórtica e *Streptococcus viridans*.

• Questão 23 •

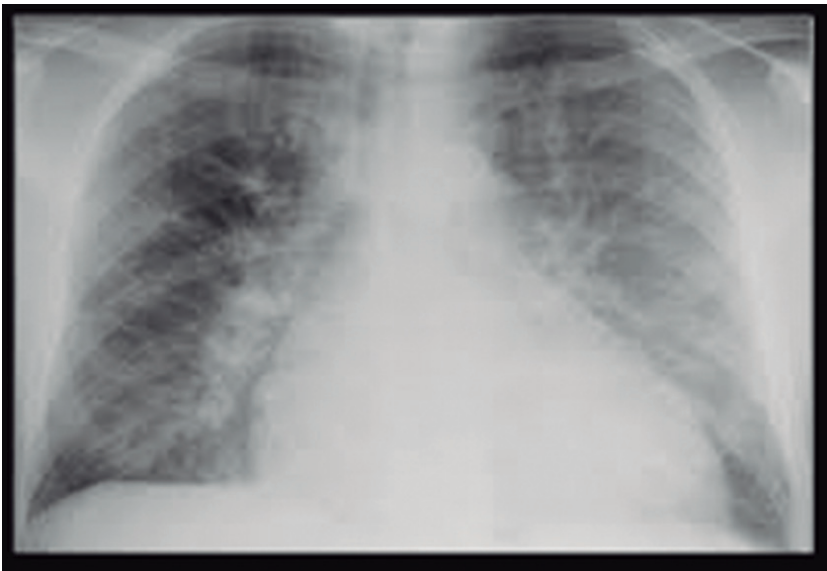Paciente de 68 anos foi encaminhado ao serviço de emergência com queixas de palpitação há 2 horas, dispnéia ao repouso, dor precordial em aperto e sudorese fria. Tem antecedentes de Diabetes Mellitus há 10 anos e Hipertensão arterial sistêmica há 20 anos. Tabagista de longa data. Tem dois irmãos com histórico de insuficiência coronariana. Após a realização do eletrocardiograma, anexado abaixo, qual seria a melhor conduta?



- a) Adenosina 6mg IV em bolus;
- b) Selozok 5mg IV em bolus;
- c) Cardioversão elétrica imediata com 100 J sincronizado;
- d) Amiodarona 300mg IV diluído em Soro Fisiológico em 15 minutos.

• Questão 24 •

Paciente de 55 anos, diabético, hipertenso e obeso de longa data, com passado de falta de ar aos esforços procura a emergência com piora da dispnéia e edema importante em membros inferiores. Ao exame físico, Glasgow 15, PA 160x100mmHg, estase jugular importante a 45 graus, bulhas rítmicas a 2 tempos, frequência cardíaca de 105bpm, estertores crepantes e finas bolhas em bases de ambos hemitórax e hepatomegalia discreta. Apresenta boa perfusão periférica e edema de membros inferiores, simétricos, até joelhos.



Analisando o RX de tórax realizado na sequência, o diagnóstico mais provável e a conduta imediata seriam

- a) broncopneumonia. Ceftriaxona 1g + Claritromicina 500mg IV;
- b) insuficiência cardíaca congestivo perfil quente e congesto. Diuréticos e vasodilatadores;
- c) insuficiência cardíaca congestivo perfil frio e úmido. Diuréticos e dobutamina IV;
- d) edema agudo de pulmão hipertensivo. Nipride IV e diurético de imediato.

• Questão 25 •

Considerando as manifestações clínicas da sífilis adquirida, é **CORRETO** afirmar que

- a) são frequentes na sífilis latente, especialmente na tardia;
- b) podem ocorrer quadros neurológicos, oculares e hepáticos na sífilis secundária;
- c) o condiloma plano ocorre na sífilis terciária;
- d) a linfadenopatia regional é mais frequente na sífilis secundária.

• Questão 26 •

Considerando as pessoas que vivem com HIV/AIDS e apresentam tuberculose ativa, o manuseio de suas terapias específicas deve

- a) ser iniciado concomitantemente nas pessoas que apresentam $CD4 < 50$ células/mm³;
- b) o tratamento anti-TB deve ser iniciado 2 semanas após o início da terapia antiretroviral;
- c) nas pessoas que tem $CD4 > 50$ células/mm³, o tratamento anti-TB deve ser iniciado 4 semanas após o início da terapia antiretroviral;
- d) na TB meníngea, a terapia antiretroviral deverá ser iniciada após 8 semanas da terapia anti-TB, independentemente da contagem de CD4.

• Questão 27 •

Dentre as explicações para a disseminação da resistência microbiana, é **CORRETO** afirmar que

- a) 30 a 40% das infecções por microrganismos resistentes ocorrem por transmissão cruzada, especialmente pelas mãos dos profissionais de saúde;
- b) 80% das infecções por microrganismos resistentes ocorrem em virtude da pressão de seleção do uso de antimicrobianos na comunidade;
- c) 65% das infecções por microrganismos resistentes decorrem da introdução de novos microrganismos;
- d) metade das infecções por microrganismos resistentes decorrem do uso abusivo e indevido de antimicrobianos nos hospitais.

• Questão 28 •

Paula, 38 anos, apresenta calculose das vias urinárias (de 2 a 3 episódios ao ano), desde os 18 anos de idade. Seus exames laboratoriais acusam hipercalcúria (cálcio urinário de 343 mg nas 24 horas), cálcio sanguíneo normal e paratormônio normal. Qual dos medicamentos abaixo poderia ser útil, se usado de forma contínua, para tentar reduzir a possibilidade da formação de novos cálculos urinários em Paula?

- a) Diuréticos tiazídicos;
- b) Alopurinol;
- c) Tansulosina;
- d) Diuréticos de Alça.

• Questão 29 •

João, 24 anos, bombeiro, tinha vida normal e aparentemente saudável até há 1 semana, quando, após trabalhar em uma operação em casas atingidas por uma enchente, rotina na vida de João, começou a apresentar tosse, escarro hemoptoico, diminuição do volume urinário e inchaço. Todos os sintomas foram piorando gradativamente e o paciente acabou sendo internado em nosso hospital. No momento da internação, sua pressão arterial estava em 180/110 mmHg, o paciente estava com ritmo respiratório de kussmaul, hemoptise, oligúria e anasarca. Seus exames laboratoriais iniciais demonstraram uréia de 266 mg/dL; creatinina de 9,7 mg/dL, Potássio 7,4 Meq/L o hemograma acusava Hemoglobina de 7,2, Ht 23%, GB de 11500, plaquetas 223.000. As bilirrubinas eram normais, a albumina sérica, 1,9 g/dL e o exame urinário demonstrava proteinúria++++, leucocitúria e hematúria. O paciente iniciou hemodiálise no mesmo dia da internação.

Baseado nesses dados, qual alternativa abaixo corresponde à suposição diagnóstica mais provável no caso de João?

- a) Glomerulonefrite por leptospirose;
- b) Glomerulonefrite membranosa;
- c) Glomerulonefrite crescêntica;
- d) Glomerulonefrite membrano proliferativa.

• Questão 30 •

Alzira tem 57 anos, branca, professora aposentada é portadora de hipertensão arterial e diabetes mellitus tipo 2 há 12 anos. Em consulta de rotina refere estar usando metformina 1,0g/dia, glibenclamida 5mg/dia, insulina N 20U à noite, clortalidona 25mg/dia, anlodipina 10mg/dia. Peso 92 Kg, altura 160 cm, sem edema e pressão arterial sentada (média 3 medidas) = 162/96mmHg. Exames recentes revelam: HbA1C=6,8%; creatinina=1,4 mg/dL; K=4,6 mEq/L e albuminúria=380 mg/g. **Qual das condutas abaixo é a adequada neste momento para Alzira?**

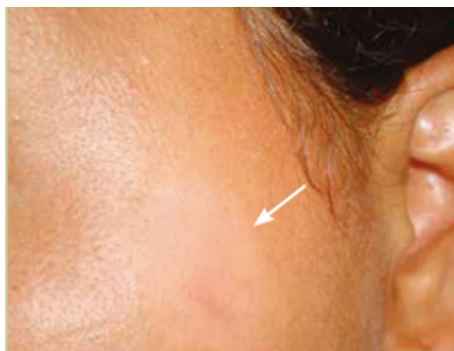- a) Introduzir enalapril 40mg/dia, suspender a metformina e repetir HbA1C e potássio após 3 meses;
- b) Introduzir dapagliflozina 20mg/dia, aumentar a dose da anlodipina para 20mg/dia e repetir creatinina e potássio após 2 semanas;
- c) Introduzir losartana 50mg/dia, reduzir a dose de metformina para 500mg/dia e repetir HbA1C e potássio após 3 meses;
- d) Introduzir losartana 100mg/dia, aumentar a dose de clortalidona para 50mg/dia e repetir creatinina e potássio após 2 semanas.

• Questão 31 •

Considere um homem de 38 anos, branco, cujos pais e 1 irmão (mais velho) são portadores de hipertensão arterial. Ele procura uma unidade de saúde porque lhe foi solicitado atestado médico para praticar exercícios físicos, pois na avaliação inicial na academia, há 2 semanas, sua pressão arterial foi medida e estava 17 por 10 (sic). Nega qualquer sintoma na anamnese. No exame físico, seu peso era 74 Kg, altura 173 cm e a pressão arterial (média de 3 determinações) de 166/104 mmHg e nenhuma outra anormalidade. **Qual das condutas abaixo é a adequada para a pessoa em questão?**

- a) Orientar redução do consumo de sal, dieta rica em frutas, vegetais e proteínas de carne branca e derivadas de leite, exercícios físicos inicialmente com intensidade leve a moderada, prescrever a combinação de 2 medicamentos anti-hipertensivos (p.ex. bloqueador dos receptores de angiotensina + diurético), solicitar exames de rotina e retorno em 1 mês;
- b) Orientar redução do consumo de sal, dieta rica em frutas, vegetais e proteínas de carne branca e derivadas de leite, evitar atividade física até o retorno, prescrever uma classe de anti-hipertensivo (p.ex. bloqueador dos receptores de angiotensina), solicitar exames de rotina e retorno em 3 meses;
- c) Orientar redução do consumo de sal, dieta rica em frutas, vegetais e proteínas de carne branca e derivadas de leite, exercícios físicos inicialmente com intensidade leve a moderada, solicitar exames de rotina e retorno em 3 meses;
- d) Orientar redução do consumo de sal, dieta rica em vegetais e proteínas de carne branca e derivadas de leite, evitar atividade física até o retorno, prescrever um diurético tiazídico como anti-hipertensivo, solicitar exames de rotina e retorno em 1 mês.

• Questão 32 •



Fonte: Instituto Lauro Souza Lima

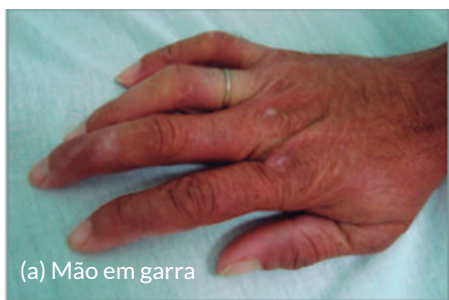Paciente do sexo feminino, procura o dermatologista com queixas de que tem área do rosto que não “pega pó”. Ao exame físico, não apresenta nenhuma lesão aparente. **Qual a melhor conduta inicial?**

- a) Fazer uma biópsia;
- b) Pedir exames laboratoriais;
- c) Testar a sensibilidade do local;
- d) Fazer um raspado dérmico.

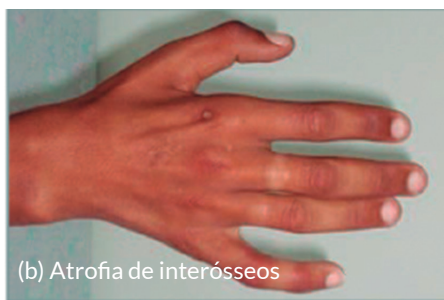• Questão 33 •

Quanto à prevenção de incapacidades em hanseníase, é correto:

- I. Tratamento com poliquimioterapia;
- II. Fazer diagnóstico precoce;
- III. Fazer BCG;
- IV. Fazer exames laboratoriais, inclusive baciloscopia.



(a) Mão em garra



(b) Atrofia de interosseos

Fonte: (a) Arquivo do Projeto INTEGRAHANS MAPATOPI
(b) Foto cedida por Marcos Túlio Raposo

Marque a alternativa correta:

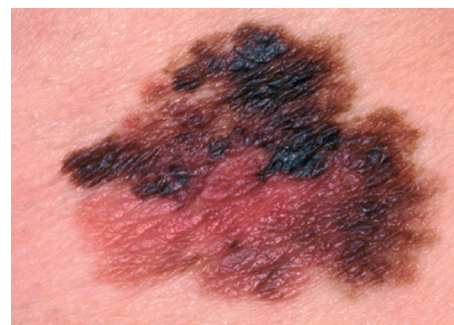
- a) Só I e IV estão corretas;
- b) Só I, II e III estão corretas;
- c) Só II e III estão corretas;
- d) Só II, III e IV estão corretas.

• Questão 34 •

Paciente do sexo feminino procurou o dermatologista na UBS por apresentar rachadura nas mãos e pés, com piora no frio e após usar produtos de limpeza com frequência. Foi examinada e ficou muito preocupada porque o dermatologista comentou que as lesões em mãos não eram o problema e sim a lesão observada em antebraço esquerdo.

Questionada, relatou que a lesão tinha evolução de cerca de 8 anos, mas que nunca se preocupou, pois não sentia dor ou prurido no local, apesar de notar que estava aumentando de tamanho. Foi encaminhada com urgência para exérese da lesão. Com a hipótese diagnóstica sugerida pelo dermatologista de melanoma, podemos afirmar:

- I. O melanoma pode aparecer em qualquer parte do corpo, na pele ou mucosas, na forma de manchas, pintas ou sinais;
- II. No Brasil é o tipo de Câncer de pele mais frequente;
- III. Nos indivíduos de pele negra, ele é mais comum nas áreas claras, como palmas das mãos e plantas dos pés;
- IV. O prognóstico desse tipo de câncer pode ser considerado bom se detectado em sua fase inicial. Nos últimos anos, houve grande melhora na sobrevida dos pacientes com melanoma.



Assinale a alternativa correta:

- a) Só I e IV estão corretas;
- b) Só II e III estão corretas;
- c) Só I, II e III estão corretas;
- d) Só I, III e IV estão corretas.

Sr. Nelson, 63 anos, estava internado devido à infecção importante em pé diabético e com indicação de abordagem cirúrgica. Estava em acompanhamento por doença renal crônica estágio 4, HAS e DM2. Os exames feitos na internação mostraram os seguintes resultados: Hemoglobina: 8,0 mg/dl, Hematócrito 24%, VCM 82 fL, HCM 28 pg, RDW 17%, Leucócitos 11.000/mm³, Neutrófilos 8,500/mm³ (sem desvio), Plaquetas 158.000/mm³, Ferro sérico 32 µg/dL, Saturação de transferrina 14%, Ferritina 155 ng/ml, Ácido fólico 12 µg/dL, B12 330 µg/dL, creatinina 3,5 µg/dL Glicemia 158 µg/dL Durante a visita, dois residentes discutiam a conduta: um ponderava que havia indicação de prescrição de duas unidades de concentrado de hemácias no pré-operatório e de dosagem de eritropoetina (EPO) sérica. Outro discordava das indicações do colega, afirmando que, na verdade, havia indicação de suplementação de ferro endovenoso. Com relação ao caso acima, e o manejo da anemia neste paciente, assinale a correta:

- I. A administração de ferro IV está correta, visto que o paciente apresenta anemia importante, ferro sérico baixo e será submetido a um procedimento que pode demandar perda sanguínea;
- II. A hepcidina é uma proteína majoritariamente de origem hepática e é considerada uma proteína de fase aguda, regulando as concentrações plasmáticas de ferro, exercendo um papel fundamental no metabolismo do ferro e na resposta imune à inflamação e infecção;
- III. A administração de ferro deve ser evitada durante uma infecção, pois o organismo tende a absorver menos ferro tentando privar as bactérias invasoras do ferro que elas necessitam para prosperar;
- IV. A principal causa da anemia na DRC é um declínio na produção renal de EPO. A redução da semivida dos eritrócitos e o aumento de citocinas pró-inflamatórias que ocorrem na DRC podem também contribuir para a patogênese da anemia nesta população

Assinale a alternativa correta:

- | | |
|------------------------------------|--------------------------------|
| a) Só I, II, e IV estão corretos; | c) Só I e II estão corretos; |
| b) Só II, III e IV estão corretos; | d) Só III e IV estão corretos. |



Questão Dissertativa

Você deverá respondê-las no caderno de questões, utilizando as linhas disponíveis. Fique atento ao local destinado.

Neusa Maria, de 28 anos, veio encaminhada à unidade de emergência com dor intensa em flanco e hipocôndrio direito iniciada há três horas, acompanhada de dificuldade respiratória e dois episódios de vômitos. A paciente é acompanhada na hematologia por ser portadora de anemia falciforme e vem usando hidroxiureia há 10 anos, apresentando raros episódios de crises algicas e mantendo níveis de Hb superiores a 9g/dL. Ao exame físico, ela apresentava-se descorada +++/4+, ictérica +++/4+, Temperatura axilar=38°C, FC=100 bpm, FR 24irpm, PA 100/60 mmHg, Oximetria em ar ambiente=96%. As bulhas cardíacas eram rítmicas, normofonéticas, apresentando sopro sistólico em foco aórtico +/4, O murmúrio vesicular era normal, mas discretamente diminuído em base do hemitórax direito. O abdome apresentava-se flácido com dor à palpação de hipocôndrio direito, descompressão brusca negativa, fígado a 4 cm do RCD, doloroso à palpação, sendo impossível avaliar sua consistência ou forma.

Foi encaminhada com os seguintes exames: Hb=6,0g/dL, VCM=78fL, reticulócitos=22%, Leucócitos=6.700/mm³ (10% neutrófilos em bastonetes, 65% neutrófilos segmentados, 20% linfócitos típicos e 5% monócitos), plaquetas=450.000/mm³, TGO=58 U/L, TGP=65U/L, fosfatase alcalina=234 U/L, GGT=148 U/L, Bilirrubina total 10,8mg/dl. Bilirrubina direta= 6,2mg/dL, bilirrubina indireta 4,6 mg/dL.

a) Quais as principais hipóteses diagnósticas iniciais?

nota

b) Como você justifica a queda do nível de Hemoglobina?

nota

c) Qual seria a sua prescrição inicial, assim que a paciente foi admitida no serviço de emergência?

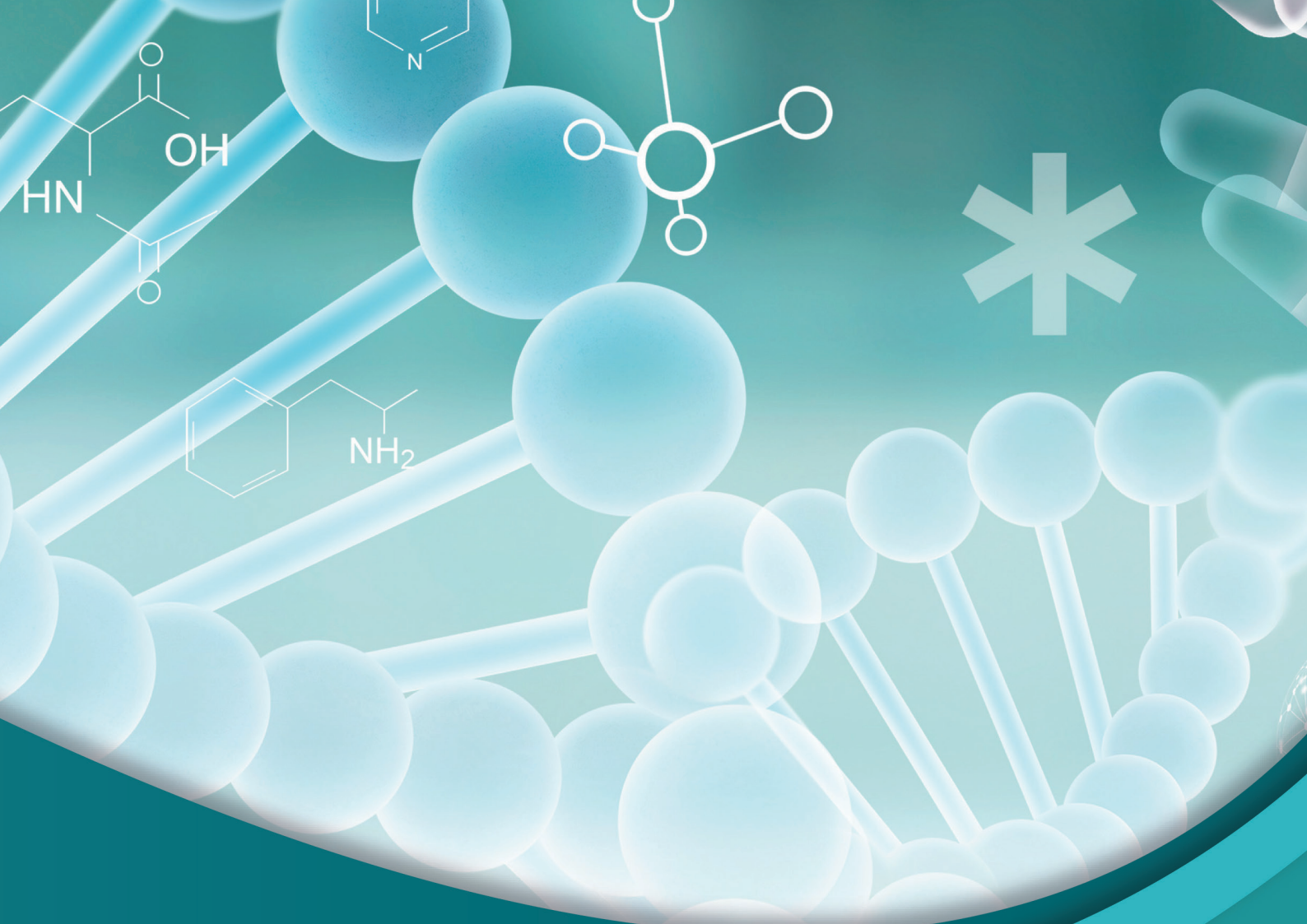
nota

d) Para essa paciente, a terapia hemoterápica está indicada? Se sim, qual seria sua prescrição?

nota

e) Na anemia falciforme, quais são os principais órgãos alvos e quais são as complicações neles desencadeadas pelas crises vaso oclusivas. (4 linhas)

nota



PUC-SP



FUNDAÇÃO SÃO PAULO

NucVest
vestibulares e concursos

www.nucvest.com.br